Aus der Hautklinik
der Martin Luther-Universität Halle-Wittenberg
Direktor: Professor Dr. J. Dörffel

1938
STANFORD UNIVE
APR
11
1939
LIBRARY

Über die Entstehung bösartiger Neubildungen (Karzinom, Sarkom) auf dem Boden einer Tuberculosis cutis luposa

INAUGURAL-DISSERTATION

zur
rlangung des Grades eines Doktors der Zahnheilkunde
der
Hohen Medizinischen Fakultät
der
Martin Luther-Universität Halle-Wittenberg

Vorgelegt von

GERHARD URSIN
appr. Zahnarzt
aus Halle (Saale)

Halle (Saale) 1938

luard Klinz Buchdruck-Werkstätte Halle (Saale), Dölauer Straße 14

Aus der Hautklinik
der Martin Luther-Universität Halle-Wittenberg
Direktor: Professor Dr. J. Dörffel

Über die Entstehung bösartiger Neubildungen (Karzinom, Sarkom) auf dem Boden einer Tuberculosis cutis luposa

INAUGURAL-DISSERTATION

zur
angung des Grades eines Doktors der Zahnheilkunde
der
Hohen Medizinischen Fakultät
der
Martin Luther-Universität Halle-Wittenberg

Vorgelegt von

GERHARD URSIN
appr. Zahnarzt
aus Halle (Saale)

Halle (Saale) 1938

ard Klinz Buchdruck-Werkstätte Halle (Saale), Dölauer Straße 14

1. Berichterstatter: Prof. Dr. J. Dörffel.

2. Berichterstatter: Prof. Dr. H. Heinroth.

Tag der mündlichen Prüfung: 24. Juni 1938.

Gedruckt mit Genehmigung der Medizinischen Fakultät.

Meinen lieben Eltern.

INHALTSVERZEICHNIS

1. Einleitung . . . . . .

2. Beschreibung des eigenen Krankengutes . . . . . .

3. Literaturübersicht . . . . . .

a) Lupuskarzinom . . . . . .

b) Kombination von Karzinom und Sarkom in lupo . .

c) Lupussarkom . . . . . .

4. Beurteilung des eigenen Krankengutes und kritische Literaturbesprechung . . . . . .

5. Zusammenfassung . . . . . .

1. EINLEITUNG.

Unter Geschwülsten verstehen wir Wachstumsexzesse eines ewebes, welches eigenen Gesetzen folgt und vom Körper, seinem irtsorganismus, in hohem Grade unabhängig, autonom ist, welches lbständig weiterwächst und in seinem histologischem Aufbau mehr ler minder von seinem Mutterboden abweicht. Je nach dem Grade der ehr oder weniger weit vorgeschrittenen Gewebsreife können wir dann isdifferenzierte, homoiotypische, meist gutartige Geschwül- e von unvollkommen ausgereiften, heterotypischen, im allge- einen bösartigen Geschwülsten unterscheiden (Borst). Bei den in vorliegender Arbeit beschriebenen Fällen handelt es sich n Neubildungen bindegewebiger und epithelialer Herkunft, die f dem Boden einer Tuberculosis cutis luposa entstanden id. Es hat sich gezeigt, daß gerade das lupöse Gewebe eine Art Bereit- ellung zur Gewebswucherung besitzt, die nach den vorhandenen fahrungen in der Einwirkung bestimmter Reize auf das erkrankte id veränderte Gewebe beruht. Die in der Literatur herrschenden nschauungen gehen dabei hinsichtlich der Bewertung der einzelnen raedisponierenden" Momente noch auseinander. Wir werden später rauf zurückkommen.

2. BESCHREIBUNG DES EIGENEN KRANKENGUTES.

In den von mir beschriebenen Fällen handelt es sich um 3 Lupus- rzinome, 1 Lupus mit praecancerösen Veränderungen und 1 Lupus- rkom [1]).

1. Krankengeschichte des Patienten Oswald E.

amilienanamnese:

Es ist keine Tuberkulose, insbesondere keine Hauttuberkulose der Familie bekannt. Auch das Vorkommen von Geschwulst- ldungen (Karzinomen) ist nicht beobachtet worden.

igenanamnese:

In der Kindheit hat der Patient Keuchhusten und Masern durch- macht. Mit 7 Jahren bekam er nach eigenen Angaben einen fleck- rmigen Herd an der re. Wange, der allmählich größer wurde und hließlich teilweise vernarbte. Er wurde mit Röntgen bestrahlt.

[1]) Das hier angeführte Material wurde mir von der Universitäts- autklinik zur Verfügung gestellt.

Erst im vorigen Jahr (1937) mußte sich der Patient wieder in ärztlich Behandlung begeben, da sich der krankhafte Bezirk an der rechte Wange entzündet hatte und vom behandelnden Arzt für ein Geschwü gehalten wurde. Er erhielt Höhensonnebestrahlungen, d aber zu keiner Besserung führten. Es trat vielmehr eine schnel Ausbreitung des geschwürigen Prozeßes mit starker Gewebswucherun ein.

Allgemeinbefund:

Der Patient ist 42 Jahre alt und von Beruf Landarbeiter. E ist 176 cm groß und befindet sich im mäßigen Körper- und Ernährung zustand. Die Haut- und Schleimhäute sind ausreichend durchblute Die inneren Organe zeigen keinen krankhaften Befund. Die Röntge durchleuchtung ergab nur im Bereich des linken Lungenhilus Kal herde.

Herz: o. B.
WaR. und Hilfsreaktionen sind negativ
R. R. 110/80
Senkung: 4/10
Blutzucker: 105 mg %

Hautbefund:

Im Bereich der rechten Wange, der Nase und der Lippen find sich eine bis zur Mitte der linken Wange ausgedehnte strahlig ve zogene Narbe als Rückstand einer abgeheilten Tuberculosis cut luposa. Das Lippenrot ist infolge der narbigen Veränderung der Lippe in seiner ursprünglichen Form nicht mehr erkennbar. Die Mun öffnung bleibt ständig etwa 5 Markstück groß geöffnet und ist sta verzogen, da durch die Vernarbung eine Schließung des Mundes u möglich ist. Die Wangenschleimhaut ist verdickt, verkrustet und na innen wulstförmig vorgewölbt. Der Kiefer ist teilweise deformiert un das Gebiß zeigt folgenden Befund:

0 0 0 0 0 0 0	0 0 K√ 0 0 0
8 7 6 5 4 3 2 1	1 2 3 4 5 6 7 8
8 7 6 5 4 3 2 1	1 2 3 4 5 6 7 8
0 0	0 0 0

Die Zunge und der Rachen sind frei von Erscheinungen. D Linien der Nasenflügel sind völlig verstrichen, und die Nasenspit ist nach rechts verzogen. Es findet ich nun im Bereich der recht Wange, vom rechten Mundwinkel bis fast zum äußeren Augenwink reichend und von dort senkrecht herüberziehend bis in die Höhe d Mundwinkels eine zusammenhängende, scharf begrenzte, über das Niv au der Haut stark erhabene (bis ein cm am unteren Pol) Geschwul deren Oberfläche leicht höckrig, glasig und zum Teil ulzeriert i Sekretion ist mäßig vorhanden.

0 = Zahn fehlt, K = Karies, √ = Wurzel.

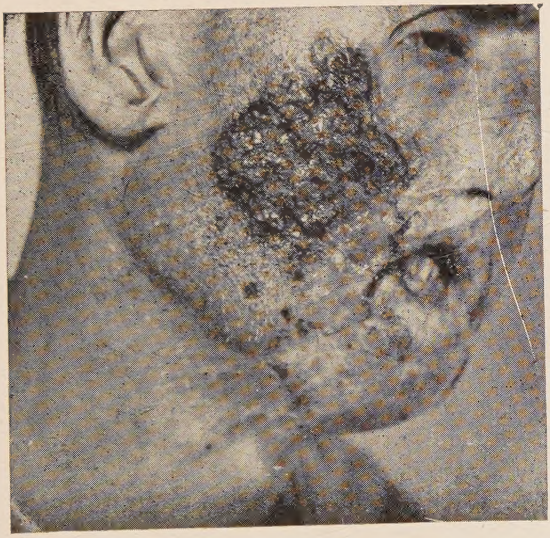

Lupuskarzinom der rechten Wange
(Oktober 1937)
(Fall 1)

Digitized by the Internet Archive
in 2026

https://archive.org/details/IA40152001_0030

Klin. Diagnose:

Tuberculosis cutis luposa mit karzinomatöser Entartung.

Histologische Untersuchung:

Es wurde eine Probeexcision an der rechten Wange vorgenommen. Dabei wurde die zu excidierende Stelle mit Novokain-Adrenalin umspritzt. Das excidierte Material wurde in Paraffin eingebettet, geschnitten und gefärbt mit Haematoxylin-Eosin, Orcein und nach van Gieson und Maresch-Bielschowsky.

Lupenvergrößerung (1:30):

Die Epidermis ist an vielen Stellen noch vorhanden und in mehr oder weniger deutlicher akanthotischer Wucherung begriffen. Man sieht dabei unregelmäßig plumpe, zum Teil trabekelartige epitheliale Neubildungsvorgänge, die weit in die Kutis vorstoßen. Diese epithelialen Blockbildungen füllen die Kutis, soweit diese vom Schnitt getroffen ist, fast völlig aus. Die von dieser Wucherung freibleibende Kutis ist mit einem sehr dichtem Infiltrat durchsetzt. Auffallend ist eine sehr deutliche Erweiterung einzelner tiefreichender Follikel, die mit hornartigen Massen pfropfartig gefüllt sind. Es fallen weiter recht starke Gefäßerweiterungen auf, die an einzelnen Stellen fast angiomartig imponieren.

Mittlere Vergrößerung (1:150):

Der eben angedeutete Befund läßt sich hier im einzelnen besser deuten. Am auffallendsten ist die ungeheure Epithelwucherung, die an vielen Stellen aus der Epidermis hervorgeht und mit epithelialen Blockbildungen die gesamte Kutis im wesentlichen ausfüllt. Neubildungen von Follikelepithel erkennt man an einzelnen Stellen. Sehr viel deutlicher kommt jetzt auch die Infiltration heraus, die dieses epitheliale Blockwerk umschließt. Es scheint sich im wesentlichen um lymphoide Elemente zu handeln. Eine stärkere Ansammlung von Epitheloidzellen oder Riesenzellen läßt sich freilich nicht feststellen. Die Epithelzellen selbst sind oberflächlich besonders dort, wo die Wucherungsvorgänge aus der Epidermis hervorgehen, ziemlich dunkel gefärbt und erinnern auch schon bei dieser Vergrößerung an basale oder intermediäre Elemente. Nach der Tiefe blassen die Kerne und das Protoplasma stark ab, auch die Zell- und Kernform spricht für spinozelluläre Elemente.

Im van Giesonpräparat kommen diese Unterschiede noch besser heraus. Hier sieht man auch mehr oder minder deutliche Hornperlbildungen angelegt. Es hebt sich auch im van Giesonschnitt das restierende kollagene Fasergewebe noch deutlicher ab. Im Orceinpräparat werden degenerative Veränderungen des kollagenen und elastischen Gewebes deutlich.

Starke Vergrößerung (1:500):

Wir sehen, daß die Tumorelemente im wesentlichen spinozellulärer Natur sind. Allerdings finden sich, wie schon beschrieben, in den oberflächlichen Partien doch immer wieder Herde, die aus basozellulären und intermediären Zellelementen sich zusammensetzen. Die Unregelmäßigkeit und Unruhe in der Formgebung der Zellen, ihrer Kerngröße, die zahlreichen Mitosen zeigen, daß es sich tatsächlich um Karzinomzellen handelt. Leider ist die Excision nicht so tief, daß wir die letzten feinen Ausläufer der Karzinomnester sehen. Die sehr starke Infiltratbildung demonstriert im wesentlichen lymphoide Elemente, wie wir schon oben angenommen haben. Ferner finden sich neutrophile, eosinophile Leukozyten und Plasmazellen. Im Methyl-Pyronin gefärbten Präparat zeigt es sich, daß zahlreiche Plasmazellen vorhanden sind. Mastzellen finden wir nur vereinzelt vor. Elastische Fasern sind kaum zu entdecken, Gitterfasern fehlen fast völlig.

Hist. Diagnose:

Spinozelluläres Karzinom, zum Teil Mischform mit basozellulären und intermediären Elementen.

Therapie und weiterer Verlauf.

Nach der histologischen Bestätigung der klinischen Diagnose „Karzinom" wurde der Tumor in Evipannarkose mit Scalpell und Diaschlinge abgehoben und möglichst weit durch Elektrokoagulation zerstört. 2 Tage nach der Operation begann man mit Röntgenbestrahlungen nach Chaoul. Es wurde pro Sitzung gegeben: 500 r bei 66 KV, 2 mm F., Zt.: 2'35", insgesamt 10 500 r auf den Geschwürsgrund, 7 500 r auf die Oberlippe und 10 000 r auf das Kinn. Lokal wurden Borsalbeverbände verordnet. Nach den Röntgenbestrahlungen reinigte sich der Geschwürsgrund und anstelle des Tumors trat eine etwa 5 Markstück große vertiefte Wundfläche, die gutes Aussehen und Heilungstendenz besaß. Dieser Erfolg der Röntgenbestrahlung nach Chaoul mußte als ein voraussichtlich guter bezeichnet werden.

In der Folgezeit kam es zu einer Infektion der Wundfläche mit Diphteriebazillen, die eine wesentliche Verschlimmerung des Befundes hervorriefen. Am unteren Rande des Ulcus bildete sich im weiteren Verlauf ein zwei Pfennig großer, scharfbegrenzter Herd, der Neigung zu rascher Ausbreitung zeigte und auf die Unterlippe und angrenzenden Partien übergriff. Man mußte daran denken, daß es in der Umgebung des Karzinoms zu einer metastasierenden Ausbreitung gekommen war.

Histologisch ergab eine erneut vorgenommene Probeexcision folgendes Bild: Man sieht bei starker Vergrößerung, daß einzelne Lymphspalten und auch Blutgefäße bis in die Subcutis hinein mit Karzinomzellen angefüllt sind. Die Kutis zeigt ein zellreiches lymphoides Infiltrat.

Es handelt sich um ein sogenanntes „Kontinuitätskarzinom", das als ein lokal metastasierender Prozeß, ausgehend vom Ca in lupo, bezeichnet werden kann. Die Diphterieinfektion spielt wohl auch eine Rolle beim Zustandekommen dieser Verschlimmerung. Der Befund des Patienten ist jetzt allgemein und lokal ein sehr schwerer.

2. Krankengeschichte der Patientin Marta B.

Familienanamnese:

Die Todesursache der Eltern ist angeblich unbekannt. Sie besitzt noch 3 Geschwister, die vollkommen gesund sind. Ein Sohn der Patientin ist ebenfalls an Tuberculosis cutis luposa erkrankt. Geschwulstbildung (Ca) sind in der Familie nicht beobachtet worden.

Eigenanamnese:

Als Kind hat sie Masern und Diphterie durchgemacht. Sie hat 4 Kinder, davon einen Sohn, der wegen einer Tuberculosis cutis luposa in der Universitäts-Hautklinik in Behandlung stand [2]).

Im Jahre 1905 bemerkte die Patientin eine Schwellung im Bereich der Nase. Damals wurde diese Hautstelle elektrisch ausgebrannt. Es trat für kurze Zeit Besserung ein. Wegen ihrer Erkrankung wurde sie dann einer Heilstätte zugeführt und dort mit Salben und Bestrahlungen behandelt. Sie gibt dann an, mehrere Jahre lang keine Beschwerden gehabt zu haben. 1935 bemerkte sie über der Oberlippe eine Geschwulst, die mit Quarzlicht bestrahlt wurde. Noch in demselben Jahr wurde sie dann in Magdeburg-Sudenburg stationär aufgenommen und mit Röntgen behandelt, da die Geschwulst sich bei einer vorgenommenen Probeexcision als Karzinom erwiesen hatte. Es wurden 19 Röntgenbestrahlungen in 15 aufeinanderfolgenden Tagen gegeben. Pro Sitzung 300r bei 66KV; 2 mm F., Zt.: 3'20" wurden verabreicht.

---

[2]) Bei dem Sohne der Patientin trat 1930 eine Schwellung der re. Wange ein. Nach Incision entleerte sich Eiter. Die Wunde heilte dann aber nur sehr langsam und schlecht, so daß der Patient sich 1932 nach Magdeburg in Behandlung begab, wo er mit Quarzlicht bestrahlt wurde, 1936 wurde er in die Univ.-Hautklinik aufgenommen. Die re. Wange zeigte von dem re. Auge beginnend zum Oberkieferhöhlenbereich hinziehend und an den re. Mundwinkel grenzend eine handtellergroße Hautveränderung. In Evipannarkose wurden Randherde mit der Diaschlinge entfernt. Anschließend wurde er mit Röntgen und nach seiner Entlassung mit Bucky in Abständen von 4 bis 6 Wochen 5 mal bestrahlt. 1937 wurden wiederum lupöse Infiltrate an der re. Wange entfernt. 1938 hatte sich ein Herd am re. Mundwinkel von ungefähr 0,5 cm Breite gebildet, der mit der Diaschlinge entfernt wurde. Es sei hier gleichzeitig erwähnt, daß ein Vorkommen der Tuberculosis cutis luposa in ein und derselben Familie selten beobachtet wird.

Hautbefund (1935 Magdeburg-Sudenburg)[3]:

Im Bereich der Wangen, des oberen Abschnittes des Nasenrückens und besonders in den seitlichen Partien des Unterkiefers ist die Haut intensiv gerötet und infiltriert, dabei aber trocken, sp[illegible]de und gespannt. Wir sehen keine knötchenartigen Effloreszenzen. Auf Glasspateldruck tritt die Rötung zurück und macht einem fleckigen, bräunlichen Hautkolorit Platz. An einzelnen Stellen bestehen Borken und kleine lamellöse weißliche Schuppen. Diese Veränderungen sind scharf gegen die gesunde Haut abgegrenzt. Der knorplige Teil der Nase ist zerstört, desgleichen finden sich ältere degenerative Veränderungen an den Lidknorpeln. Die Wimpern fehlen zum Teil. Vor dem linken Ohr befindet sich unter der Haut ein haselnußgroßer prallelastischer Knoten, über dem die Haut livide rot verfärbt ist. Der linke Mundwinkel ist geschwürig zerfallen und geht nach lateral in ein zirka Markstück großes unregelmäßig begrenztes Ulcus über, dessen Grund schmierig belegt ist, und dessen Ränder derb infiltriert sind. Es besteht keine Schmerzhaftigkeit sowie Drüsenschwellung.

Probeexcision (1935 Magdeburg-Sudenburg):

Das linsengroße flache Hautstückchen ist hochgradig von teils zierlichen, teils dicken Epithelverbänden durchsetzt, in denen die Zellen sich schnell in Stachelzellen und zum Teil weiter in Hornperlen umwandeln. Zwischen den Epithelsträngen findet sich größtenteils lockeres zellarmes Bindegewebe und am Rande eine Lymphozyteninfiltration. Es handelt sich um ein verhornendes Plattenepithelkarzinom. Lupöse Veränderungen wurden nicht mehr im Präparat gefunden.

Nachdem die Patientin nach der Röntgenbestrahlung des Karzinoms entlassen worden war, wurde sie nach ungefähr [illegible] Jahr 1936) wiederum stationär aufgenommen. Es zeigte sich im Bereich der linken Oberlippe, der linken Nasolabialfalte und von dort auf den linken Nasenflügel und unteren Nasenrücken übergreifend ein 5 Markstück großes Karzinom mit wallartigem aufgeworfenem Rand und schmierig belegtem Grund. Nach der Mundhöhle hin setzt es sich bis zum linken vorderen Teil des harten Gaumens fort.

Es wurde jetzt in Evipannarkose eine Mesothoriumspeckung vorgenommenen und 20 Nadeln eingelegt 30 mg). Die verabfolgte Dosis betrug 3000 mg Elementstunden. Ein Monat später hatte sich das Karzinom deutlich verkleinert. Die Ränder haben sich abgeflacht und gehen in das lupöse Gewebe ohne deutlichen Übergang über. Es wurde eine erneute Mesothoriumspeckung (30 mg) vorgenommen. Die verabfolgte Dosis betrug jetzt 4000 mg Elementstunden.

Im Jahre 1937 wurde dann die Patientin in der Universitäts-Hautklinik Halle, später in der Chirurgischen Klinik Halle stationär aufgenommen.

[3]) Die Krankengeschichte der Patientin aus dem Jahre 1935/36 wurde mir freundlicherweise von dem Krankenhaus Magdeburg-Sudenburg zur Verfügung gestellt.

1935

1937
Lupuskarzinom

Allgemeinbefund:

Die Patientin ist 51 Jahre alt und befindet sich in sehr schlechtem Körper- und Ernährungszustand.

Herz: Töne leise, Aktion regelmäßig.

Lungen: Vesiculäratmen mit bronchialen Geräuschen.

Temperatur: normal.

Innere Organe: o. B.

Urin: Eiweiß: —

Zucker: —

Die Nase, beide Oberkiefer, ein Teil des linken Unterkiefers, das Pflugscharbein und Teile des knöchernen Gaumens sind geschwürig zerfallen. An ihrer Stelle liegt ein doppelt mannesfaustiefer, grubenförmiger Substanzverlust vor. Es wurde jetzt nochmals eine Probeexcision vorgenommen, deren histologischer Befund anschließend folgt.

Die Therapie bestand jetzt nur in Morphineinspritzungen. Nach ungefähr einem Vierteljahr (1938) trat dann in der chirurgischen Klinik Exitus ein.

Histologische Untersuchung.

(Verarbeitung des Materials wie oben.)

Lupenvergrößerung (1 : 30):

Bei der Übersichtsvergrößerung ist nirgends mehr Epidermis zu sehen. Das ganze Gewebsstück setzt sich aus Tumormasse zusammen. Man sieht strang- bis trabekelartige Bildungen, die wirr und regellos angeordnet sind. Es wechseln Stellen stärker gefärbter Zellbestandteile mit sehr blassen ab. Zirkumskripte „Aufhellungen" durchsetzen ferner das Tumorgewebe. Im van Giesonschnitt erkennt man diese Stellen als Hornperlbildungen.

Mittlere Vergrößerung (1 : 150):

Man kann vor allem hier im van Giesonschnitt deutlich zwischen Epithelblöcken und gering vorhandenen Bindegewebe unterscheiden. Hier sieht man, daß der Tumor sich im wesentlichen aus spinozellulären Elementen zusammensetzt, die in vielen Fällen zentrale Hornperlbildungen in sich bergen. Die entzündliche Infiltration in dem Bindegewebe ist mäßig stark vorhanden.

Starke Vergrößerung (1 : 500):

Hier kommt die unterschiedliche Formbildung in der Größe der Epithelzellen und ihrer Kerne sehr gut zum Ausdruck. Zahlreiche Mitosen sind vielerorts festzustellen. Schließlich wird das Bild abgerundet durch die dyskeratotischen Vorgänge, die zu ausgedehnten Hornperlbildungen führen. Elastische Fasern sind in dem Tumorgewebe nirgends nachzuweisen. Die entzündliche Infiltration nimmt nach der Oberfläche hin zu. Sie setzt sich zusammen aus polymorphkernigen Leukozyten, lymphoiden Elementen, eosinophilen Leukozyten und Plasmazellen. Mastzellen sind nur ganz vereinzelt, Gitterfasern

nur angedeutet vorhanden. Sicheres tuberkulöses Gewebe läßt sich nirgends mehr feststellen. Die mir vom Pathologischen Institut der Universität [4]) freundlicherweise zur Verfügung gestellten Präparate zeigen im Prinzip dieselben pathologischen Veränderungen.

Hist. Diagnose:

Spinozelluläres Karzinom mit zahlreichen Hornperlen.

Sektionsbefund.

(Pathologisches Institut.)

Gesamtbefund:

„Nach klinischer Angabe hat ein Lupus des Gesichtes bestanden, auf dessen Boden sich ein Hautkarzinom entwickelt hat, das zu stärkster Zerstörung des ganzen Gesichtes führte. Es fehlt vollständig die Nase, Oberlippe, beide Wangen, große Teile der Unterlippe, des Oberkiefers, beide Jochbeine sowie größere Teile des Ramus mandibulae beiderseits. Es besteht ein Defekt beider Gaumenbeine und der ganzen Nasenscheidewand und teilweise des Bodens der rechten Augenhöhle. In der Gegend der Glabella befindet sich ein blumenkohlartiges Geschwür. Es besteht eine Infiltration des weichen Gaumens mit völliger Zerstörung des Zäpfchens. Die Zunge liegt frei und zeigt auf dem Dorsum linguae eine starke Verhornung. Die Tonsillen sind verschwielt. Die Haut des oberen Halses ist atrophiert. Im linken Lungenoberlappen finden sich multiple verkäste Herde mit anthrakotischer Induration der Umgebung. Eine alte Tuberkulose in der linken Lungenspitze und geringe produktive Aussaat im linken Lungenunterlappen. Nur ganz vereinzelt produktive Herde treten im rechten Lungenunterlappen in Erscheinung. Es besteht ein Lungenödem und starkes Randemphysem der Lungen. Das Herz ist braunatrophisch und zeigt eine geringgradige rechtsseitige Hypertrophie sowie eine mittelgradige Coronarsklerose. In der Hinterwand des rechten Ventrikels sind vereinzelte Herzmuskelschwielen. Im linken Ventrikel befindet sich ein falscher Sehnenfaden. Es herrscht eine geringe Endokardfibrose der Aortenausflußbahn und des linken Vorhofes. Eine atheromatöse Fleckung im Aortensegel der Mitralis. Stauungsorgane.

Die Leber und Milz zeigen eine Haemosiderose und letztere eine weiche Schwellung. Stauungsgastritis. Am Magenausgang wird ein älteres Ulcus und eine Ulcusnarbe wahrgenommen. Die Chylusresorption findet im Dünndarm statt. Es zeigt sich eine Gallertatrophie des Femurmarkes und im oberen Drittel des letzteren ein walnußgroßer, weißlicher, derber Knoten. Es findet sich eine geringe Cystitis des Blasenausganges vor.

---

[4]) Für die mir freundlicherweise zur Verfügung gestellten Präparate sowie den Sektionsbefund danke ich Herrn Prof. Dr. Wätjen an dieser Stelle bestens.

Hauptleiden:

Karzinom auf Lupus des Gesichtes mit weitgehender Zerstörung der Gesichtshaut und Gesichtsschädels.

Todesursache:

Kachexie und Anaemie.

Äußere Beschreibung:

Die Nase, beide Oberkiefer, ein Teil des linken Unterkiefers, das Pflugscharbein und Teile des knöchernen Gaumens sind geschwürig zerfallen. An ihrer Stelle liegt eine doppeltmannesfaustgroße Grube, die vom Unterrand der Augenhöhlen bis zum Mundwinkel und von einem Kiefergelenk zum anderen, in die Tiefe bis an die Uvula reicht. Die Oberfläche der freiliegenden Zunge ist hornartig verdickt und rauh. Der gesamte Geschwürsgrund ist mit mißfarbenem, graugelbem, schmierigem Eiter bedeckt. Sein Rand ist wallartig aufgeworfen, derb, und über der Glabella ist er zu einem kleinapfelgroßen, derben, blumenkohlartigen, rundlichen Knoten gewuchert. Die Haut des oberen Halses ist dünn und auffallend glatt.

Gesichtshaut (Histologische Untersuchung):

Es handelt sich um einen verhornenden Plattenepithelkrebs von stark infiltrierendem Wachstum. Es befinden sich keine nekrotischen Partien im untersuchten Stück."

3. Krankengeschichte des Patienten Karl B.

Familienanamnese:

Sein Vater ist mit 69 Jahren angeblich an Lungenkrebs gestorben. In seiner Familie sind keine Fälle von Tuberkulose und Hautkrankheiten bekannt.

Eigenanamnese:

Der Pat. gibt an, in der Kindheit nie ernstlich krank gewesen zu sein. Seit 1921 leidet er an einer Tuberculosis cutis luposa, die vor allem das Gesicht befallen hat. Er wurde aus diesem Grunde schon öfters behandelt. 1926 wurden die Herde an der Nase in Vollnarkose exkochleiert und kauterisiert. Er erhielt außerdem 6 Quarzlichtbestrahlungen, beginnend mit einer Dauer von 5' und dann aufsteigend bis 15', außerdem Pyrogallusätzung (5 %) und Borsalbe.

Allgemeinbefund:

Der Patient ist 33 Jahre alt und von Beruf Landarbeiter.

Er befindet sich in gutem Körper- und Ernährungszustand. Die Schleimhäute sind normal durchblutet. Am vorderen linken Gaumenbogen in der Nähe der Uvula befindet sich eine etwa linsengroße tuberkulöse Veränderung. Am Hals sieht man rechtsseitig eine kinderfaustgroße Struma.

Innere Organe: o. B.
Blutbild: o. B.
WaR. und Hilfsreaktionen: negativ bis auf die Pallidareaktion, die schwach positiv ist.

Hautbefund (1936):

Die Ränder des Lupusherdes, besonders im Bereich der linken Wange, die bogenförmig vom äußeren Augenwinkel bis zum linken Mundwinkel reichen, sind aufgeworfen. Diese Randgebiete setzen sich aus erbsgroßen Knötchen zusammen, die fast durchweg mit grauweißlichen Schuppen bedeckt sind. Die Sonde läßt sich leicht ins erkrankte Gewebe einführen. Auf Glasspateldruck zeigen sich in der etwa ein cm breiten Randzone ausgedehnte rotbräunliche, apfelgroße Infiltrate. Das Zentrum des lupösen Bezirkes weist neben flächenhafter, weißrosafarbener Neubildung bräunliche Pigmentierungen und an einzelnen Stellen feine Gefäßektasien auf. Im Bereich des linken Oberlides befinden sich medial vereinzelte linsengroße Knötchen.

Therapie (1936):

Die Lupusherde in den Randbezirken wurden mit der Schlinge abgetragen. Die befallene Stelle bestrahlte man dann mit Bucky (4000r). Außerdem wurden Höhensonneganzbestrahlungen vorgenommen und Borsalbeverbände angelegt sowie salzfreie Diät verordnet.

Verlauf (1936):

Die Operation wurde von dem Patienten gut vertragen, die zerstörten Stellen stießen sich ab. In den zentralen Partien und Randbezirken befinden sich nur noch vereinzelt lupöse Herde. An den abgetragenen Stellen wird eine Abflachung und Abblassung wahrgenommen.

Entlassungsbefund (1936):

In den mäßig geröteten Randbezirken, die jetzt völlig im Niveau der Umgebung liegen, ist mit dem Glasspateldruck keinerlei spezifisches Infiltrat mehr nachzuweisen. In den narbig veränderten zentralen Partien dagegen findet sich hier und da noch eine verdächtige Stelle.

Nach seiner Entlassung (1936) wurde der Patient in zeitlichen Abständen mit Grenzstrahlen behandelt. Da sich jedoch in der Nähe der Augen frische lupöse Erscheinungen zeigten, wurde er Mitte 1937 wiederum stationär aufgenommen.

Hautbefund (1937):

Wir sehen einen großen schmetterlingsförmigen Herd über der Nase und den Wangen, dessen Rand eine bräunliche Pigmentation zeigt. Die Mitte ist von einer atrophischen, teils rötlichen, teils weißlichen Narbe eingenommen, die von zahlreichen kleinsten Gefäßen

Lupuskarzinom der Oberlippe
(Fall 3)

durchsetzt ist. Außerdem sind zahlreiche bräunliche Flecke (Pigment) wahrzunehmen. Oberhalb der Oberlippe und an den Mundwinkeln befinden sich leichte bräunlich-gelbliche Auflagerungen. Der knorplige Teil der Nase ist zum größten Teil zerstört, während das Septum erhalten ist. Auf dem linken Oberlid, an der Nasenwurzel und an beiden äußeren Augenwinkeln zeigen sich bräunliche, kaum erhabene linsen- bis pfennigstückgroße Herde, die auf Glasspateldruck eine apfelartige Farbe erkennen lassen.

An der Innenseite des rechten Oberschenkels erkennt man einen handtellergroßen, weißlichen Narbenherd (abgeheilter Lupusherd), der zum Teil von Teleangiektasien durchsetzt ist. Am linken Oberschenkel sieht man ebenfalls eine 5 Markstück große Narbenbildung.

Klin. Diagnose:

Tuberculosis cutis luposa (Recidiv).

Therapie (1937):

Zunächst wurde das linke Oberlid mit Bucky (3000r) bestrahlt. Weiterhin verwandte man therapeutisch Höhensonne, salzfreie Diät, 2 % Salizyl-Eucerin 30,0, 3 % Salizylvaseline. Man trug dann die lupösen Herde an der Nasenwurzel, an den äußeren Augenwinkeln und der linken Wange mit der Schlinge ab und bestrahlte das Wundbett mit Bucky (4000r).

Verlauf (1937):

Die operierten Herde zeigen gute Heilungstendenz. Am linken Oberlid machte sich eine Bestrahlungsreaktion bemerkbar.

Befund (1938):

An der linken Oberlippe zeigt sich eine erbsgroße warzige Stelle Allmählich wird das Bild dieses Herdes karzinomverdächtig.

Histologische Untersuchung:

(Verarbeitung des Materials wie oben.)

Excision an der Oberlippe links.

Die Epidermis ist an den Rändern des Schnittes zum Teil abgeplattet, zum Teil etwas unregelmäßig akanthotisch gewuchert. Die Hornschicht ist mäßig verbreitert. Nach der Mitte zu zeigt die Epidermis ein wesentlich anderes Bild. Sie ist im ganzen stärker gewuchert und im besonderen fällt die sehr wesentliche Parakeratose auf, die in breiten Lamellen „warzenartig" die Epidermis überlagert. Die Epidermis selbst ist hier etwas schräg geschnitten. Man sieht im Haematoxylin-Eosin gefärbten Präparat, wenn man vom Rande herkommt, recht deutlich den ziemlich plötzlichen Übergang zu dieser zentralen Wucherungsstelle. Die Epithelzellen sind zum Teil intensiver gefärbt (Basalzellen!). Die Stachelzellen sind hier zum Teil atypisch geformt, wie wir sie bei den Praecancerosen zu sehen gewohnt sind. Die unterste Basalzellenreihe ist an vielen Stellen gegen die Kutis

nicht gut abgrenzbar. Die Kutis selbst zeigt deutlich degenerative Veränderungen des kollagenen und elastischen Gewebes. Sie ist besonders oberflächlich von lymphoiden, neutrophilen und einzelnen eosinophilen Infiltratzellen durchsetzt. Lupöse Infiltrate sind nicht zu sehen.

Hist. Diagnose:

Es handelt sich um eine praecanceröse Veränderung der Oberlippe.

4. Krankengeschichte der Patientin Berta St.

Familienanamnese:

Es sind keine Erbkrankheiten und keine Tuberkulose in der Familie der Patientin bekannt, ebenfalls kein Vorkommen von Geschwulstbildungen (Ca).

Eigenanamnese:

Die Patientin gibt an immer gesund gewesen zu sein. Die Nasenspitze hat schon früher eine gewisse Rötung gezeigt, die besonders bei feuchter kalter Witterung hervortrat. Aus diesem Grunde begab sich die Patientin in Behandlung, wo ihr ein Stück vom rechten Naseneingang entfernt wurde. Im Anschluß daran bekam sie 5 Röntgenbestrahlungen. Die letzte im April 1937. Danach ist ein Geschwür auf der linken Wange aufgetreten, welches mit Krusten belegt war. Dieses zeigte wenig Heilungstendenz, ebenso die operierte Stelle am rechten Naseneingang, die vielmehr immer größer wurde und krustige Auflagerungen aufwies.

Allgemeinbefund:

Die Patientin ist 70 Jahre alt und befindet sich in einem guten Körper- und Ernährungszustand.

Herz, Lungen: o. B.

Innere Organe: o. B.

WaR. und Hilfsreaktionen: negativ.

Hautbefund:

Auf der braunrot verhärteten rechten Wangenhaut finden sich multiple bräunliche Knötchen mit geringradiger Schuppung, die auf Sondendruck einbrechen. Die Nase ist in ihren unteren Partien rotbraun verfärbt und zeigt eine nach der Nasenspitze hin reichende Konsistenzvermehrung. Der linke Nasenflügel ist teilweise ulzeriert und zerstört. Unter den Borken zeigen sich Granulationen, die das rechte Nasenloch fast vollkommen verschlossen haben. Die ulzeröse Zerstörung hat besonders auf die Nasenspitze und das Septum übergegriffen. Auf der linken Wange finden sich wie auf der rechten bräunliche schuppende Knötchen. An der Nasolabialfalte ist ein flaches mit Borken bedecktes Ulcus von der Größe eines 50 Pfennigstückes

Beginnendes Lupuskarzinom a. d. li. Wange
(Fall 4)

sichtbar. Der Rand ist etwas wallartig erhaben, derb und von einer gewissen Transparenz.

Klin. Diagnose:

Ca (Basaliom) auf einer Tuberculosis cutis luposa.

Therapie und Verlauf:

Unter Ektebin flammen die lupösen Herde an den Wangen auf. Diese werden mit Pyrogallussalbe geätzt.

Histologische Untersuchung:

(Excision aus dem karzinomverdächtigen Ulcus der karzinomverdächtigen linken Wange. Verarbeitung des Materials wie oben.)

Die Epidermis ist nur teilweise, besonders am rechten Rand erhalten. Sie ist hier schmal, zum Teil atrophisch und zeigt so gut wie keine papilläre Zeichnung. Das Incisionsmaterial ist hier leider sehr unvollständig und zeigt nur an dem linken Rand einen basaliomverdächtigen Herd. Die sehr intensiv gefärbten Zellen sind sprossenartig angeordnet, wie wir es im Basaliom so häufig sehen. Die darüberliegende Kutis ist oberflächlich zerstört und mit zahlreichen neutrophilen Leukozyten, Lymphozyten und anderen Infiltratelementen durchsetzt In der übrigen Kutis nach der Mitte und nach rechts zu finden sich typische lupöse Infiltrate (Konglomerattuberkel). Sie bestehen im wesentlichen aus Epitheloidzellen; nur vereinzelt findet man eine Andeutung von Riesenzellen. Die Infiltrate sind von Lymphozytensäumen umgeben.

Hist. Diagnose:

Lupusherd mit basozellulärer Entartung.

5. Krankengeschichte der Patientin Käthe K.

Familienanamnese:

Ein Bruder ist im Alter von 54 Jahren an Lupus mit Kehlkopfbeteiligung gestorben. Weitere Fälle von Tuberkulose sind in der Familie nicht bekannt, ebenfalls kein Vorkommen von Geschwulstbildungen (Ca und Sa).

Eigenanamnese:

Mit 2 Jahren hat die Patientin Scharlach gehabt. Nach ihren Angaben bildete sich im Alter von 8 Jahren eine Drüse am Halse, der später noch mehrere folgten, und die zu eitern begannen. Sie wurde deshalb operiert, ohne daß aber eine Besserung eintrat. Mit 16 Jahren entstand, nachdem die Drüseneiterungen aufgehört hatten, zirkulär um den Hals eine Tuberculosis cutis luposa, die mit Quarz-

licht, Röntgen und Kohlensäureschnee behandelt wurde. Von 1914 bis 1918, nachdem auch die Arme mit einbegriffen worden waren, wurde sie mit Mesothorium bestrahlt und machte eine Tuberkulinkur durch. Während dieser Zeit bildete sich auf dem linken Backenknochen ein Ulcus. 1920 traten weiterhin neue Herde am rechten Arm auf und die Wangen zerfielen geschwürig. 1921 wurde das linke Bein befallen, 1923 die Nase und die Hornhaut des Auges. Seit 1930 bemerkte die Patientin das Auftreten neuer Herde unter Schüttelfrost und Fieber, die dann aber nach mehreren Monaten immer wieder abheilten.

Allgemeinbefund (1935):

Die Patientin befindet sich in gutem Körper- und Ernährungszustand. Die Haut und Schleimhäute sind mäßig durchblutet. Die inneren Organe zeigen keinen krankhaften Befund. Die Röntgendurchleuchtung der Lunge und des Herzens ist o. B.

Blutsenkung: 124/140.

Das Blutbild zeigt eine sekundäre Anaemie.

Hautbefund (1935):

Mit Ausnahme des linken Beines sind zahlreiche Stellen des ganzen Körpers befallen. Die Nase und Ohrmuscheln fehlen, auf der Stirn und im Gesicht finden sich zum Teil Narben, teilweise aber auch an der Nase und Lippen frische Erscheinungen. Die Unterlippe ist verdickt, das Lippenrot überall gleichfalls narbig verändert. Der Hals ist vollständig narbig. Am Rande der Narben befinden sich frische Lupusknötchen. An den Schultern, dem rechten Ober- und Unterarm, auf dem Handrücken und der Hohlhand, auf dem linken Oberarm lassen sich handgroße zentralnarbig abgeheilte, am Rand papulöser Natur zum Teil mit Schuppen bedeckte übergehende Herde erkennen, die auf Glasspateldruck sich als Lupusflecke diagnostizieren lassen. Das ganze Gesäß vom Kreuzbein abwärts, der rechte Oberschenkel weisen dunkelblaurote, flachpapulöse, zum Teil konfluierende Knoten auf, zwischen und auf denen sich krustöse Auflagerungen befinden. Einzelne Stellen am Oberschenkel sind oberflächlich exulzeriert und mit Borken bedeckt. Es besteht eine leichte Beugekontraktion des rechten Zeigefingers infolge Narbenzuges.

Klin. Diagnose:

Tuberculosis cutis luposa mit weitgehender disseminierter Ausdehnung.

Therapie und Verlauf (1935):

Wegen der großen Ausdehnung über den ganzen Körper kommt eine Behandlung der einzelnen Herde kaum in Frage. Es wurde Bettruhe und Gersondiät verordnet. Lokal wurden Borsalbeverbände angelegt.

Lupussarkom in der rechten Halsgegend
(Fall 5)

Während der Allgemeintherapie klingt der akute Schub schon nach einigen Tagen ab und die Patientin beginnt sich wohler zu fühlen. Die anfangs leicht erhöhte Temperatur ist nach 3 Tagen zur Norm abgefallen, zeigt aber periodenweise alle 3 Wochen Erhöhungen bis 37,5 Grad. Die Ränder der Herde werden allmählich flacher und heller. Die akute Entzündung läßt nach, die Borken stoßen sich ab und die flachen Ulzera schließen sich.

Die Patientin wurde nach $^1/_4$ jähriger stationärer Behandlung entlassen. Es traten danach zeitweise wieder Fieberperioden mit Schüttelfrost auf, die aber nach wenigen Tagen wieder abklangen. Vor ungefähr einem Jahr (1937) zeigte sich an der rechten Halsseite eine harte knotige Schwellung, die sich langsam vergrößerte und schließlich aufbrach. Die Patientin wurde wiederum stationär aufgenommen (1937).

Allgemeinbefund (1937):

Die Patientin ist 50 Jahre alt und befindet sich im mäßigen Körper- und Ernährungszustand.
Lungen, Herz: o. B.
Innere Organe: o. B.

Hautbefund (1937):

Die Herde am Körper, im Gesicht und deren narbige Veränderungen haben sich seit dem letzten Befunde nicht oder kaum verändert.

An der rechten unteren Halsseite findet sich ein apfelgroßer an seinem oberen Ende ulzerierender Tumor. Dieser ist derb, wenig auf der Unterlage verschieblich und tief in diese hineinreichend. Die Oberfläche ist von kleinen Gefäßen durchzogen. Man hat den Eindruck, daß der Tumor sich aus der Tiefe herausentwickelt. An der linken Halsseite findet sich ein 1 Markstück großer oberflächlicher erodierter Herd, der blutig krustig belegt ist.

Klin. Diagnose:

Sarkom auf Tuberculosis cutis luposa.

Therapie und Verlauf:

Es wurde eine Probeexcision gemacht, die die Annahme „Sarkom" bestätigte. Die Patientin erhielt salzfreie Diät und Borvaselineverbände. Außerdem wurde sie mit Röntgen nach Chaoul bestrahlt und zwar innerhalb eines Monats 11000 r, pro Sitzung wurden je 500 r gegeben. Der Tumor zerfiel und es bildete sich eine handtellergroße Vertiefung, die fast die ganze rechte Halsgegend betrifft. Lokaltherapeutisch wird Tierkohle, Kal. permang., Panthesin angewandt.

Histologische Untersuchung.

(Verarbeitung des Materials wie oben).

Lupenvergrößerung (1:30):

Man sieht eine schmale, zum Teil druckatrophische Epidermis, die nur an wenigen Stellen etwas verbreitert ist. Die Kutis ist von einer tumerösen Masse ausgefüllt, die deutlich wirbelartige Anordnung zeigt und in keinerlei Zusammenhang mit der Epidermis zu stehen scheint. Vielmehr ist das tumeröse Gebilde von der Epidermis durch einen normalen Kutisstreifen getrennt.

Mittlere Vergrößerung (1:150):

Es zeigt sich sehr viel deutlicher noch diese wirbelartige Anordnung der Tumorelemente. Die Tumorzellen sind länglich, spindlig mit ovalen bis länglichen Kern, der sich dunkel färbt, während das Protoplasma sehr viel heller erscheint. Durch die wirbelartige Anordnung der Tumorelemente werden sie auch oft quer im Schnitt getroffen und zeigen dann auch mehr rundliche Kerne oder rundlichen Protoplasmasaum. An einzelnen Stellen bietet der Tumor förmlich gefiederte Anordnung der Elemente. Zahlreiche Mitosen sind zu sehen. Die kollagene Grundsubstanz ist fast überall zerstört oder degenerativ verändert. Elastische Fasern sind im Gegensatz zu den oben beschriebenen Lupuskarzinomen häufiger zu sehen. Sie umgrenzen zum Teil die einzelnen Tumorzellhaufen, zum Teil dringen sie noch etwas zwischen die Tumorelemente hinein. Allerdings sind sie sehr rarefiziert, breit verklumpt und zum Teil bröcklig. Infiltratzellen finden sich im ganzen gesehen wenig. Innerhalb und um den Tumor herum, zwischen Epidermis und Kutis sind mäßige perivasculäre Zellanhäufungen. Infiltratzellen sind so gut wie keine in unserem Schnitt zu sehen. Lupöses Gewebe läßt sich nicht mehr mit Sicherheit feststellen.

Hist. Diagnose:

Spindelzelliges Sarkom auf dem Boden einer Tuberculosis cutis luposa.

3. LITERATURÜBERSICHT.

In allen hier angegebenen Fällen wird stets die Frage nach der auslösenden Ursache der Gewebsneubildung gestellt werden müssen. Gerade die Haut und ihre epithelialen Neubildungen bieten eine ausgezeichnete Möglichkeit geweblich und auch formal-genetisch das Tumorproblem zu studieren. So hat man epitheliale Neubildungen beobachtet, die im Anschluß an Bestrahlungen entstanden sind. Neben diesen Bestrahlungen sind vor allem Licht- und Witterungseinflüsse (Seemannshaut, Landmannshaut), chemische Beeinflussungen (Teer, Ruß, Anilinstoffe, Arsen etc.) hier anzuführen.

Wir beschäftigen uns im wesentlichen in dieser Arbeit mit dem Auftreten von Tumoren auf dem Boden einer Tuberculosis cutis luposa. In der Literatur finden wir darüber zahlreiche Veröffentlichungen.

a) Lupuskarzinom.

Es kommt zur Karzinomentstehung auf dem Boden einer chronischen Lupuserkrankung nach:

Kleipool	in 6,7 % aller Fälle
Darier	in 4 % aller Fälle
A. v. Mallinchrodt-Haupt	in 3,09 % aller Fälle
Reisner	in 3 % aller Fälle
Placzek	in 2 % aller Fälle
Sequeira, Leloir, Wichmann	in 1,5 % aller Fälle
Thieme	in 1,2 % aller Fälle
Reyn	in 0,5 % aller Fälle

Bei einer großen Anzahl von Fällen sind Bestrahlungen (Radium, Röntgen, Finsen, Quarzlicht etc.) vorgenommen worden. Danach fanden sich, oft nach einer anscheinenden Besserung, sogar Recidivfreiheit von 12 Jahren, Gewebsneubildungen von malignem Charakter, die dann zum Exitus des betreffenden Patienten führten. (Placzek, Ashihara, Silberstein [5]).

Gerade das Ca in lupo ist, wie Jadassohn betont, lokal recht maligne, allgemein aber als relativ gutartig anzusehen. Metastasenbildungen sind manchmal beobachtet worden (vor allen in benachbarte Drüsen). Ashihara weist allerdings daraufhin, daß nur eine geringe Tendenz zur Metastasenbildung bei Lupuskarzinomen beobachtet wird. Er sieht die Ursache in der geringen Vaskularisation des lupösen Gewebes, welches den Transport des „Krebsvirus" beeinträchtigt.

Mendes da Costa, Bargues, Walkers, Spiegler, Hildebrand sind der Ansicht, daß bei einer Röntgenbestrahlung eines lupösen Gewebes besonders die X-Strahlen für die Entstehung eines Epithelioms verantwortlich zu machen sind. Spiegler behauptet sogar, daß durch die Röntgentherapie bei Lupus die Zahl der Karzinome gestiegen sei. Silberstein erklärt, daß die Röntgenstrahlen begünstigend für die Karzinomentwicklung sein können. Mendes da Costa sah bei 71 mit Röntgen behandelten Lupusfällen 7 Karzinome, d. i. in rund 10 % der Fälle, während man vor der Einführung der Röntgentherapie in 2 %, nach Bargues in 3 % der Fälle Lupuskarzinome sich entwickeln sah.

Ganz interessant ist die Frage, in welchem Alter sich Lupuskarzinome häufen.

Ashihara verteilt das Vorkommen der Karzinombildung auf folgende Altersstufen:

[5]) Diese Autoren berichten über die Resultate ihrer behandelten Fälle und zeigen die geringe Heilungstendenz des Lupuskarzinoms.

1—10 Jahre = 1 %
11—20 Jahre = 0 %
21—30 Jahre = 13 %
31—40 Jahre = 16,2 %
41—50 Jahre = 32 %
51—60 Jahre = 23 %
61—70 Jahre = 11,8 %
71—80 Jahre = 1 %

Danach würde das häufigste Vorkommen von Karzinombildungen auf Lupus an das Alter der Reife des menschlichen Organismus gebunden sein. In der Literatur sind aber auch eine Anzahl Fälle zu finden, bei denen man im jugendlichen Alter sich ein Lupuskarzinom entwickeln sah

Nielsen	bei einem 9 jährigen Mädchen
Walkers	bei einem 10 jährigen Jungen
H. J. Adamson	bei einem 13 jährigen Mädchen
Oszast	bei einem 17 jährigen Mädchen
Wild	bei einem 18 jährigen Jüngling
Sequeira	bei einem 22 jährigen Jüngling
Schwarz-Hildebrand	bei einem 23 jährigen Jüngling

Einige Autoren versuchen eine Erklärung zu geben, warum gerade Röntgenstrahlen die Karzinombildung in dem Lupusherd begünstigen.

Schümann vertritt die Ansicht, daß Röntgenstrahlen eine frühzeitige Seneszenz des Gewebes verursachen. Kowntree nimmt an, daß durch die Aktivität der Strahlen Unruhe zwischen Epithel und Bindegewebe gebracht wird. Wyss hält eine Gefäßveränderung des praekapillaren Systems für verantwortlich. Rosenbach führt die atypische Epithelwucherung auf einen chronischen Reizzustand zurück, der durch die Bestrahlung verursacht wird. Beck sieht die Ursache der Gewächsbildung im Zellkern, der durch die Röntgenstrahlen in seinem Bau gestört wird und sich nun allmählich fehlerhaft weiterentwickelt. Frank-Schultz erklärt, daß die Röntgenreaktionen 2. Grades zu Atrophien der Haut führen und so einen Boden für das sogenannte „Röntgenkarzinom" bilden. Im Vergleich zu den Atrophien der Haut ist dann aber das Karzinom ein seltenes Vorkommen. Es muß nach Frank-Schultz noch eine Schädlichkeit hinzukommen (Sonnenstrahlen, mech. Reizung durch Reibung).

Wichmann dagegen ist der Meinung, daß eine Dauerheilung einer Tuberculosis cutis luposa durch Röntgenstrahlen (X-Strahlen) ohne eine Tumorbildung hervorzurufen, zu erzielen ist. Dieselbe Ansicht vertritt Reschatillo.

Wild hat von 29 Fällen einer Tuberculosis cutis luposa 9 mit Röntgen geheilt. Albers-Schönberg zeigen einen Fall, bei dem noch nach 12 Jahren Recidivfreiheit herrscht [6]).

[6]) Vgl. Placzek.

Neißer empfiehlt Röntgenbehandlung bei schwierig zu behandelnden Flächen eines Lupus.

Thieme hält eine Röntgenbestrahlung dann für angebracht, wenn er:

1. Technische Schwierigkeiten vorfindet (Plastik).
2. Im hohen Alter, wo es sich mit um eine interne Erkrankung schwerer Natur handelt.
3. In allen Fällen, wo es trotz radikaler Excision immer wieder zum Auftreten von Recidiven kommt.

E. Kusnitzky verlangt vor der Röntgenbestrahlung eine möglichst weitgehende Entfernung des lupösen Gewebes mittels scharfen Löffels und danach Ätzung mit 10 % Pyrogallusvaseline, da nach seiner Anschauung dann die Wirkung der Röntgenstrahlen besonders günstig sei. Ashihara faßt nun die Karzinomentstehung bei der Tuberculosis cutis luposa als eine Steigerung der schon beim Lupus beobachteten Epithelwucherungen auf, denen das Vordringen infolge der Widerstandslosigkeit der lupösen Infiltrate erleichtert wird. Er zieht dabei die Ribbertsche Lehre mit heran, die sagt, daß die durch Tuberkulose bewirkte Bindegewebswucherung Epithelzellen aus ihrem normalen Gefüge herauslöst, und dadurch der Anstoß zur Umwandlung von letzteren in Krebszellen gegeben ist. Diese Anschauung wird aber von vielen Pathologen nicht geteilt. Besonders Orth[7]) hält 2 Tatsachen fest:

1. Es ist ein gewisses Alter anzunehmen, in welchem die Widerstandskraft der nicht epithelialen Gewebe gegenüber den Epithelzellen eine entsprechende Veränderung erlitten hat.
2. Dort wo ein Krebs entsteht, müssen fortschreitende Veränderungen in den Epithelzellen vorangegangen sein, wobei durch Schädigung gewisser in den Zellen selbst gelegener Hemmungsvorrichtungen die Wachstums- und Wucherungsfähigkeit der Epithelzelle in immer schrankenloserem Maße zu Tage tritt.

Martschke folgert aus der großen Zahl der auf chronisch-entzündlichem Boden entstandenen Karzinome, daß die durch geschwürige Prozeße veränderte Haut für die Entwicklung des Karzinoms ein geeigneter Boden ist. Er macht ähnlich wie Hesse den dauernden chronischen Reiz auf das Gewebe für die Karzinombildung verantwortlich.

Fischer-Wasels erklärt, daß dauernde Lupusprozesse, auf deren Boden sich jahrelang immer wieder verlaufende Regenerationsprozesse abspielen, eine Bedeutung besitzen, so daß es schließlich in einem bestimmten Zeitabschnitt („sensible Periode") zur Entstehung eines Neoplasmas kommt.

Dieser Autor hat folgende Gesetze, die für die Geschwulstbildung in Frage kommen, aufgestellt.

1. Gesetz der typischen Latenz der Geschwulstentwicklung.

---

[7]) Nach Silberstein.

2. Gesetz der primären Gewebsschädigung und der folgenden langdauernden Regenerationsvorgänge.
3. Gesetz der Bildung einer primären Geschwulstkeimanlage bei der Regeneration.
4. Gesetz der sensiblen Periode der Geschwulstbildung.

Weitere Momente, die für die Krebsentstehung von Bedeutung sein können, sind in den hypertrophischen Prozessen der Epidermis zu suchen, die dort im Verlauf eines Lupus auftreten.

Einen Beitrag für das Auftreten von Karzinomen auf tuberkulösem Gewebe liefert auch Lubarsch[8]). Er unterscheidet dabei 4 Kombinationen:

1. Rein zufälliges Zusammentreffen von Tuberkulose und Karzinom. Zur Tuberkulose tritt ein Karzinom ohne die Tuberkulose selbst zu beeinflussen oder von ihr beeinflußt zu werden.
2. Neben alten tuberkulösen Veränderungen finden sich frische Eruptionen in der Nähe eines Krebses.
3. Zu einem progressiven Karzinom tritt eine frische Tuberkulose.
4. Auf dem Boden einer chronischen Tuberkulose entwickelt sich ein Krebs. Hier gibt die Tuberkulose den Nährboden für die Karzinomentstehung ab.

   Unter diesen Punkt würde die häufige Entstehung eines Karzinoms auf dem Boden einer Tuberculosis cutis luposa gehören.

Lubarsch ist der Meinung, daß man dann auch analog zum Lupuskarzinom das Lupussarkom unter Nr. 4 einreihen kann.

Wichmann weist darauf hin, daß ein Karzinom dann entstehen kann, wenn „das X der Krebsentwicklung" vorhanden ist und durch bestimmte Faktoren (Unterernährung, chronisch-entzündliche Reize, Strahlentherapie) aktiviert wird.

Jadassohn vertritt ganz ähnlich die Ansicht, daß nur dann atypische Epithelwucherungen in Karzinom übergehen, wenn ein X hinzukommt. Welches dieses ist, werden wir erst erfahren, wenn die Krebsursache sicher festgestellt ist.

Racinowski meint, daß die Entwicklung von Neoplasmen von irritativen Momenten und von einer individuellen Disposition abhängig ist. Zu diesen Faktoren rechnet er die Röntgenstrahlen.

Heute spielt der „radiologische Aktivator" (Wichmann) eine Rolle, der einmal schädigend als Reizdose oder durch Entzündung (Dermatitis) wirkt und eine schrankenlose Epithelwucherung auslöst. W. ist der Ansicht, daß eine Krebsentwicklung dort zuerst Platz greifen wird, wo langdauernde therapeutische Einwirkungen und chronisch-entzündliche Reizzustände vorhanden sind.

Holthusen und Englmann sind der Auffassung, daß nicht allein eine Röntgenbehandlung die Ursache der Karzinomentstehung sein kann, sondern, daß das Zusammentreffen mehrerer Faktoren mitbestimmend ist. Die Verfasser halten „das Röntgen-

[8]) Nach Silberstein.

karzinom für ein „Narbenkarzinom", da es durch Überdosierung auf schon narbig veränderter Haut entsteht.

Welche Bedeutung kommt nun den Narben bei der Entstehung von Karzinomen zu?

Wichmann weist darauf hin, daß durch das Vorhandensein von Narben das schlummernde „X der Krebsentwicklung" geweckt werden kann. In der Literatur sind mehrere Fälle beschrieben worden, bei denen es auf lupös-narbigem Boden zu epithelialen Neubildungen gekommen ist, den sogenannten „Lupusnarbenkarzinomen" (Lang, Kaposi, Volkmann, Richter, Steinhauser u. a.).

E. Hoffmann schreibt der atropischen Narbe eine große Bedeutung zu. Oszast sieht in der Narbe eine Gefahr, die für immer einen karzinomatösen Prozeß in sich birgt. Jadassohn hält die unregelmäßige Narbenbildung für ein wichtiges Moment einer für die Karzinombildung vorhandenen Disposition. Auch Lang unterscheidet 2 Formen von Lupuskarzinomen:

1. Das Karzinom auf einer lupösen Narbe.
2. Das Karzinom auf floridem Lupus.

(Ein eindeutiger Unterschied ist aber meines Erachtens nicht zu machen, da man sehr häufig bei ein und demselben Lupus ulzeriertes und auch narbiges Gewebe findet.) Kreibich sieht die Narbenkarzinome für Kankroide und die Lupuskarzinome für Medullärkrebse an.

b) Kombination von Karzinom und Sarkom in lupo.

Ein besonderes Interesse kommt der Entstehung epithelialer und bindegewebiger Neubildungen bei ein und demselben Patienten zu.

Riehl beschreibt uns das Auftreten eines Karzinoms, das vom Oberflächenepithel ausgeht, in einer Röntgennarbe liegt und das gleichzeitige Vorhandensein eines Spindelzellensarkoms. Beide Tumoren saßen auf derselben Wange eines Patienten. Lupöses Gewebe war in ihrer Nähe nicht mehr anzutreffen.

Taufer zeigt einen Fall, der sich angeblich histologisch zuerst als ein beginnendes Epitheliom erwies, während eine spätere Untersuchung ein Spindelzellensarkom mit Riesenzellen ergab.

Fleischer berichtet über das gleichzeitige Vorkommen eines Karzinoms und eines Sarkoms auf Tuberculosis cutis luposa. Der Verfasser hält die Röntgenstrahlen als ein wesentliches Moment für die Entstehung bösartiger Neubildungen. Er macht aber auch die durch Quarzlicht und Pyrogallus gesetzten Reize für verantwortlich.

Weitere Fälle, bei denen sich auf dem Boden einer Tuberculosis cutis luposa ein Karzinom und später ein Sarkom gebildet hat, beschreiben v. Senger, Schwarzwald, Bruchholz, Unna, Küttner u. a.

Die Versuche von Ehrlich und Apolant an Mäusen haben gezeigt, daß sich in der 10. Generation plötzlich aus dem ursprünglichen Karzinom ein ausgesprochener Mischtumor entwickelt hat, der sich in der 14. Generation als reines Spindelzellensarkom erwies. Diese Angaben wurden von Löb, Baskford, Lewin, Clunet bestätigt.

Ehrlich und Apolant nehmen an, daß in einer gewissen Phase der Karzinomgeschwulstentwicklung eine Reizwirkung der Karzinomzellen auf das Bindegewebe der Geschwulst ausgelöst wird und es dadurch zur sarkomatösen Entartung kommt. Billroth spricht von einer Tumormultiplizität.

c) Lupussarkom.

Dieselben Faktoren, die für die Ursache der Karzinombildung auf dem Boden einer Tuberculosis cutis luposa in Frage kommen, gelten im großen und ganzen auch für die Sarkomentstehung bei Tuberculosis cutis luposa. Die Sarkome zeigen im Gegensatz zu den Karzinomen eine geringere therapeutische Beeinflußbarkeit durch Röntgen, Radium etc. und besitzen eine recht erhebliche Malignität.

Hesse lehnt eine Röntgenbestrahlung der Tuberculosis cutis luposa grundsätzlich ab, da sie nur Unruhe und Unordnung in das Bindegewebe bringe. 2 Gründe kommen nach seiner Ansicht für die maligne Entartung des Bindegewebes in Frage:

1. Der chronische Gewebsreiz, der durch den Lupus verursacht wird.
2. Die Röntgenbestrahlung.

Clunet, Marie, Lapointe ist es experimentell gelungen mit Hilfe der Röntgenstrahlen bei Ratten Sarkome zu erzeugen.

Beck nimmt für die Pathogenese des Sarkoms 4 Gesichtspunkte an:

Trauma, Tuberkulose, Röntgen, primäre Sarkomanlage.

Würde man nun annehmen, daß das Sarkom auf „tuberkulöser Reizung" beruht — so meint der Verfasser — müßte man neben Sarkomgewebe tuberkulöse Veränderungen in den Präparaten sehen. Er hält deshalb den dauernden chronisch-entzündlichen Reiz und die Röntgenbestrahlung als das ursächlichste Moment des die Sarkomentstehung auslösenden Faktors.

Küttner schließt sich im allgemeinen der Ansicht Becks an, indem er den Narbenreiz, den spezifischen Reiz der Tuberkulose und die Röntgenbestrahlung als Hauptmomente für die Sarkomentstehung in Betracht zieht.

Anschließend bringe ich eine Übersicht über die in der Literatur bekannten Lupussarkomfälle, indem ich die Tabelle von Hesse erweitere und vervollständige.

Nr.	Autor	Jahr	Alter d. Pat.	Klinisches Bild	Therapie
1.	Tauffer	1898	27	Gesichtslupus seit 15 Jahren. Walnußgr. Geschwulst vor dem li. Ohr. Hist. Untersuchung: Epitheliom, 1 Jahr später Spindelzellensarkom mit Riesenzellen.	Scharfer Löffel, Pacquelin.
2.	Pels-Leusden	1904	—	Sarkom auf einem Gesichtslupus.	Röntgen, Finsen, Salben.
3.	Riehl	1906	—	Sarkom und Karzinom in einer Röntgennarbe.	Röntgen.
4.	Senger	1911	24	Lupussarkom der Wange auf dem Boden eines Lupuskarzinoms. Mehrere Recidive.	Abtragung und nachfolgende Röntgenbestr., Kauterisation, Radikaloperation.
5.	Perthes	1912	50	Seit Jugend Lup., Entstehung eines Sarkoms auf der Lupusfläche.	Röntgen.
6.	Savatard	1912	49	9 Jahre nach Abheilung eines Gesichtslupus Sarkomentstehung in einer Lupusnarbe der Submaxillargegend.	
7.	Diss und Lévy	1924	—	Alter Gesichtslupus seit 15 Jahren auf der Wange. Leiomyosarkom.	Röntgen.
8.	Arndt	1926	55	Seit 30 Jahren Lup., Nase u. Oberlippe, Tumor im Bereich des Lippenrotes.	Finsen, Quarzlicht, Röntgen, Pyrogallus.
9.	Geist	1926	42	Lup. des Gesichtes, Tumor in Lupusnarbe li. Parotisgegend. Spindelzellensarkom.	Excision, Kauterisation, Finsen.

Nr.	Autor	Jahr	Alter d. Pat.	Klinisches Bild	Therapie
10.	Truffi	1926	—	Sarkom auf der Narbe einer Hauttuberkulose.	
11.	Schoch	1927	54	Lupus seit 25 Jahren, apfelgr. Tumor unter dem re. Ohr.	Incision, Auskratzung, Umschläge v. Kräutern, Salben, Lebertran, Tee, Tuberkulin.
12.	Camplani	1927	12	Sarkom in einer Lupusnarbe des Gesichtes.	Röntgen, Radium.
13.	Beretvas	1928	12	30jähriges Bestehen eines Gesichtslupus. Entwicklung eines Sarkoms an der Oberlippe.	Resorzin, Galvanokaustik, Röntgen.
14.	Hoffmann	1928	38	Lup. seit 34 Jahren. Sarkom in der li Schlüsselbeingegend. Fibroblastisches Sarkom.	Röntgen, Quarz, Pyrogallus. Tuberkulin.
15.	Hoffmann	1928	41	Lup. seit 15 Jahren. pflaumengr. Geschwulst i. re. Nasolabialfalte.	Excision, Röntgen, Quarz, Tuberkulin, Pyrogallus.
16.	Hoffmann	1928	32	Seit 6 Jahren Lup. Li. Mundwinkel Entwicklung eines Tumors.	Röntgen, Quarz, Tuberkulin, Pyrogallus.
17.	Korolkoff-Smolensk	1929	—	Fibrosarkom in einer Lupusnarbe.	
18.	Korolkow	1929	40	Lup. d. Gesichtes seit 10. Jahr. Fibrosarkom in einer Lupusnarbe.	Röntgen.

Nr.	Autor	Jahr	Alter d. Pat.	Klinisches Bild	Therapie
19.	Fleischer	1930	34	Lup. seit 28 Jahren, Fibrosarkom an li. Unterlippe.	Kaustik, Röntgen.
20.	Alius	1930	37	Seit 6 Jahren Lup., Sarkom auf geschwüriger Stelle d. Brust.	Röntgen.
21.	Racinowski	1930	28	Seit Kindheit Lup. d. Extremitäten. Sarkombildung.	Operative Entfernung.
22.	Racinowski	1930	60	Geschwulst a. d. Oberlippe = Sarkom.	Operative Entfernung.
23.	Mantegazza	—	—	Seit Jugend Lup., nach Röntgendermalitis entwickelte sich fibroblastisches Sarkom.	Röntgen.
24.	Hesse	1932	21	Lup. seit 11 Jahren, Geschwulst a. li. Glutäus, Recidive. Spindelzellensarkom.	Radium, Röntgen, Excision mit Diaschlinge, Höhensonne.
25.	O' Douvoan, W. J.	1932	59	Seit 18. Jahr Lup. a. Unterarm, Entwicklung eines Spindelzellensarkoms.	Röntgen.
26.	Bruchholz	1932	40	Seit 25 Jahren Lup., Entwicklg. eines Karzinoms, $^1/_2$ Jahr später Sarkom a. re. Schlüsselbeinansatz.	Radium, Röntgen, Finsen, Quarz, Pyrogallus.
27.	Schmidt, P. W.	1932	23	Seit 11 Jahren Lup., Auftreten eines Sarkoms.	Entfernung mit Diaschlinge.

Nr.	Autor	Jahr	Alter d. Pat.	Klinisches Bild	Therapie
28.	Savatard	1932	54	Seit Kindheit Lup., Entwicklung eines Myxosarkom des Unterkiefers.	Röntgen.
29.	Savatard	1932	47	Seit 20 Jahren Lup., Myxosarkom a. li. Wange.	Röntgen.
30.	Morschewsky	1934	67	Spindelzellensarkom in Röntgennarbe.	Röntgen, Mesothorium.
31.	Schwarzwald	1934	62	Auftreten eines Lupuskarzinoms, $^1/_2$ Jahr später Lupussarkom.	Röntgen.
32.	Amagaski	1935	17	Lupussarkom d. re Wange.	Radium, Röntgen.
33.	Epstein, St.	1935	65	Seit 38 Jahren Lup., Geschw. auf d. Nase, Riesenzellensarkom.	Röntgen, Finsen, Quarz.
34.	Beller	1937	72	Sarkom in atrophischer Lupusnarbe.	Excision mittels Diaschlinge, Röntgen.
35.	Schmidt, G.	1937	41	Mit 33 Jahren Lup. der linken Wange, Entwicklung eines Spindelzellensarkoms.	Finsen, Quarz, Höhensonne, Bucky, Röntgen, Pyrogallus, Gersondiät.
36.	Unser Fall	1938	50	Mit 16 Jahren Lup. am Hals, später Arm, Oberschenkel. Entwicklung eines Spindelzellensarsarkoms am Hals.	Quarz, Röntgen, Mesothorium, Tuberkulin, Gersondiät.

4. BEURTEILUNG DES EIGENEN KRANKENGUTES UND KRITISCHE LITERATURBESPRECHUNG.

Es handelt sich also bei meinem Krankengut um 3 Lupuskarzinome, 1 beginnendes Lupuskarzinom und 1 Lupussarkom. In der folgenden Tabelle sind die Daten der Patienten noch einmal dargestellt [9]).

[9]) Die Patienten sind ihrem Alter nach in der Tabelle aufgeführt.

Name	Alter	Beruf (Umwelteinflüsse)	Familienanamnese
1. Karl B. (Fall Nr. 3)	33	Landarbeiter	Vater an Lungenkrebs gestorben.
2. Oswald E. (Fall Nr. 1)	42	Landarbeiter	Kein Vorkommen von Ca und Tbc. bekannt.
3. Käthe K. (Fall Nr. 5)	50	Lebte lange Zeit auf dem Lande. Sehr häufiger Aufenthalt im Freien.	Kein Vorkommen von Ca bekannt. Bruder an Tub. cut. luposa mit Kehlkopfbeteiligung i. Alter v. 54 J. gest., Beginn mit Drüseneiterungen a. Hals wie bei Patientin.
4. Marta B. (Fall Nr. 2)	51	Lebte lange Zeit auf dem Lande. Sehr häufiger Aufenthalt im Freien.	Sohn d. Pat. an Tub. cut. luposa erkrankt. Kein Vorkommen von Ca.
5. Berta St. (Fall Nr. 4)	70	Lebt auf dem Lande, sehr häufiger Aufenthalt im Freien.	Kein Vorkommen von Ca und Tbc. bekannt.

Klin. Diag.	Hist. Diag.	Frühere Behandlung	Jetzige Behandlung	Erfolg
Tuberculosis cutis luposa (Recidiv).	Praecanceröse warzenartige Veränderung d. Oberlippe.	Herde exkochleiert u. kauterisiert, **Quarzlicht Bucky Höhensonne** Salzfreie Diät, Pyrogallus 5 %.	Entfernung m. d. Schlinge, Borsalbeverbände.	Beginnendes Karzinom seit 2 Mon. geheilt.
Tuberculosis cutis luposa m. karzinomat. Entartung.	Spinozellul. Karzinom m. basozell. u. intermediären Elementen.	**Röntgen Höhensonne.**	Tumor m. d. Schl. entf., **Röntgen** nach Chaoul. Geschwürsgrund = 10500 r, Oberlippe = 7500 r, Kinn = 10000 r.	Nach kurzer Zeit der Besserung, Verschlimmerung d. Befundes. (Di.-Infektion).
Sarkom auf Tuberculosis cutis luposa.	Spindelzellensarkom auf Tub. cutis luposa.	**Quarzlicht Röntgen Mesothorium** Tuberkulin Gersondiät Borsalbe	Salzfreie Diät, **Röntgen** nach Chaoul. Innerhalb eines Mon. 11000 r, pro Sitzung 500 r.	Zerfallen d. Tumors, handtellergr. Vertiefung d. rechten Halsgegend.
Ca auf Tub. cutis lup.	Spinozell. Ca mit zahlreichen Hornperlen.	Heilstätte **Quarzlicht Röntgen Mesothorium**		Exitus
Ca (Basaliom) auf Tub. cutis lup.	Lupusherd m. basozell. Entartung.	Operative Entfernung v. Herden a. Nase und Wange. **Röntgen.**	**Röntgen** 2 mal je 500 r. Pyrogallus	Basaliom seit 2 Monaten geheilt.

Nach eingehender Darstellung der Krankengeschichten (vgl. S. 5—20) will ich noch einmal kurz versuchen — und darin sehe ich eine der Hauptaufgaben der vorliegenden Arbeit — die mir wichtig erscheinenden Ca-praedisponierenden Momente der aufgezeichneten Fälle herauszugreifen.

Fall 1.

(Oswald E.)

Nach der Anamnese ist hier im Alter von 42 Jahren ein Karzinom auf dem Boden einer Tuberculosis cutis luposa aufgetreten. Wenn wir uns fragen, welche auslösenden Ursachen bei der Karzinomentstehung in Betracht zu ziehen sind, so fallen uns verschiedene Momente auf.

Familienanamnese: Bietet uns keinen Anhaltspunkt, da weder Karzinom noch Tuberkulose in der Familie bekannt sind.

Alter: 42 Jahre.

Umwelteinflüsse: Der Patient lebte auf dem Lande und ist fast ständig den Witterungseinflüssen, hauptsächlich den Sonnenstrahlen, ausgesetzt. Daß diese Sonnenstrahlen imstande sein können Hautkrebse hervorzubringen, dafür liefern uns die besten Beispiele die Karzinombildungen auf der Seemannshaut und Landmannshaut. Es führt als schon die sehr häufige Sonnenbestrahlung der normalen Haut zu Entzündungserscheinungen und Krebsbildung. Dieses Moment wird bei einer Tuberculosis cutis luposa noch viel deutlicher in den Vordergrund treten, dadurch, daß die Strahlen fast ungehindert in die offenen, zum Teil geschwürig veränderten Hautpartien eindringen können.

Beruf: Landarbeiter.

Therapie: Der Patient wurde mit Röntgen und Höhensonne bestrahlt.

Wir stellen also fest, daß Röntgen, Höhensonne, Sonnenstrahlen für die Bildung des Karzinoms in Betracht zu ziehen sind.

Fall 2.

(Marta B.)

Im Alter von 48 Jahren ist ein Karzinom auf dem Boden einer einer Tuberculosis cutis luposa aufgetreten.

Familienanamnese: Ein Sohn der Patientin ist ebenfalls an Tuberculosis cutis luposa erkrankt. Man kann hier vielleicht auf eine in der Familie vorhandene Disposition der Haut für Tuberkulose schließen.

Alter: 51 Jahre.

Umwelteinflüsse: Die Patientin lebte ebenfalls auf dem Lande (Einfluß der Sonnenstrahlenwirkung).

Therapie: Sie wurde mit Quarzlicht, Röntgen, Mesothorium bestrahlt.

Die oben angeführten Faktoren sowie eine dauernde Einwirkung der Sonnenstrahlen sind für die Auslösung der Karzinomentstehung in Frage zu ziehen.

Fall 3.

(Karl B.)

Mit 33 Jahren trat bei dem Patienten ein Karzinom auf dem Boden einer Tuberculosis cutis luposa auf.

Familienanamnese: Der Vater ist an Lungenkrebs gestorben. In dieser Familie ist also das Auftreten einer Geschwulstbildung schon beobachtet worden (familiäre Tumordisposition).

Alter: 33 Jahre.

Umwelteinflüsse: Lebt auf dem Lande.

Beruf: Landarbeiter (Einfluß der Strahlenwirkung).

Therapie: Quarzlicht, Bucky, Höhensonne, salzfreie Diät, Pyrogallusätzungen.

Es scheint also hier nicht allein der Grund zur Karzinomentstehung in der angewandten Bestrahlungstherapie zu liegen, sondern es spielt vielleicht eine in der Familie vorhandene Gewächsdisposition mit eine Rolle.

Fall 4.

(Berta St.)

Im Alter von 70 Jahren entstand bei der Patientin ein Karzinom (Basaliom) auf dem Boden einer Tuberculosis cutis luposa.

Familienanamnese: Bietet uns keinen Anhaltspunkt, da kein Vorkommen von Tuberkulose und Karzinomen beobachtet wurde.

Alter: 70 Jahre.

Umwelteinflüsse: Die Patientin lebt auf dem Lande. Besonderer Einfluß von feuchter kalter Witterung auf das lupöse Gewebe ist von der Patientin selbst festgestellt worden.

Therapie: Röntgenbestralungen.

Röntgenstrahlen und Witterungseinflüsse können also einen bestimmten Einfluß ausgeübt haben.

Fall 5.

(Käthe K.)

Familienanamnese: Ein Bruder der Patientin ist im Alter von 54 Jahren an Lupus mit Kehlkopfbeteiligung gestorben. Bei letzterem sind genau wie bei der Patientin im Anfang Drüseneiterungen am Hals aufgetreten. Man darf auf eine in der Familie vorhandene Tbc.-Disposition schließen.

Alter: 50 Jahre.

Umwelteinflüsse: Die Patientin hat ungefähr 23 Jahre auf dem Lande gelebt. Wegen ihrer Erkrankung ist sie niemals beruflich tätig gewesen und hat sich viel (nach eigenen Angaben) im Freien aufgehalten.

Therapie: Sie wurde mit Quarzlicht, Röntgen, Mesothorium, Tuberkulin, Kohlensäureschnee behandelt.

Neben den Bestrahlungsfaktoren können wir eine Tbc.-Disposition mit in Betracht ziehen.

Zusammengefaßt sehen wir also, daß eine ganze Reihe von Tatsachen, die jede für sich für die Karzinomgenese nach der Literatur bedeutungsvoll sein kann, sich hier haben finden lassen. Nämlich:

1. Wohnsitz der Patienten ist fast ausschließlich auf dem Lande.
2. Beziehung zwischen Beruf und Krebsentwicklung, wie bei verschiedenen Berufsarten beobachtet wird (z. B. Bauer — Landmannshaut, Seemann — Seemannshaut). Dabei ist auf eines hinzuweisen, bei Landleuten sehen wir einen hohen Prozentsatz praecanceröser Erscheinungen (senile Keratose und schließliche karzinomatöse Veränderung im Gesicht auftreten.
3. Alter. Auch in unserem Krankengut bestätigt sich die von Ashihara aufgestellte Tabelle, daß nämlich das Alter zwischen 40 und 50 Jahren für die Krebsentwicklung bedeutungsvoll ist.
4. Langdauerndes Bestehen eines Lupus und der damit herrschenden chronisch-entzündlichen Reize.
5. In einem Falle (Nr. 3) familiäres Auftreten von Ca.

Wenn wir diese Feststellungen mit den Angaben in der Literatur in Vergleich bringen (vgl. S. 22, 20—26, 26) und kritisch bewerten, so stimmen sie mit den Angaben von Jadassohn, Unna, Rosenbach, Beck, Wichmann, Racinowski, Martschke, Fischer-Wasels u. a. überein.

Dagegen kann man auf der anderen Seite den Standpunkt von Hesse, Spiegler u. a. nicht billigen, die als ausschlaggebenstes Moment bei der Häufung der Krebse auf dem Boden einer Tuberculosis cutis luposa nur die Röntgenbestrahlung ansehen.

5. ZUSAMMENFASSUNG.

1. Nach kurzer Einleitung wird das eigene Krankengut beschrieben. Es handelt sich um 3 Lupuskarzinome, 1 beginnendes Lupuskarzinom und 1 Lupussarkom.
2. Die histologische Untersuchung bestätigt den klinischen Befund, daß es sich um Karzinome bzw. Sarkom handelt.

3. Die einschlägige Literatur wird wiedergegeben und dabei besonders die Befunde hervorgehoben, die für die Krebsentstehung bedeutungsvoll sein sollen.
4. Im Anschluß daran wird das hier aufgezeichnete Krankengut in dieser Beziehung kritisch gesichtet und besprochen.

Es darf also gefolgert werden, daß für die Entstehung von bösartigen Neubildungen (Karzinome, Sarkome) auf dem Boden einer Tuberculosis cutis luposa eine Reihe von Faktoren verantwortlich zu machen sind. Die zeitweise so in den Vordergrund gestellte Ansicht, daß vor allem die Röntgenbestrahlung des lupösen Gewebes die wesentlichste auslösende Ursache der Krebsentstehung sei, wird nicht geteilt. Vielmehr muß noch einmal betont werden, daß nach meiner Anschauung gerade die Summe der verschiedensten Einwirkungen, nämlich Beruf, Alter, Umwelteinflüsse, chronische Entzündungen des lupösen Prozesses, therapeutische Maßnahmen etc. für die Gewebsneubildung mitverantwortlich zu machen sind. Damit ist allerdings über die letzte Ursache der Krebsentstehung nichts gesagt. Vielmehr bleibt auch hier die allgemeine anerkannte Ansicht bestehen, daß nur dann die angeführten Faktoren zur Gewächsbildung führen können, wenn eine Geschwulstdisposition vorhanden ist.

Am Schluß meiner Arbeit möchte ich Herrn Prof. Dr. J. Dörffel für die gütige Überlassung des Themas und seine entgegenkommende Unterstützung meinen aufrichtigsten Dank zum Ausdruck bringen.

LITERATUR.

Arndt: Zbl. f. Haut- u. Geschlechtskrankh. 21, S. 255, 1926.
Arzt: Zbl. f. Haut- u. Geschlechtskrankh. 6, S. 330.
Arzt: Derm. Wochenschr. 75, S. 1119.
Back: Zbl. f. Haut- u. Geschlechtskrankh. 22, S. 610.
Bacmeister: Münch. Med. Wochenschr. 15, 1933.
Baumann: Strahlentherapie 25, S. 373.
Beck: Münch. Med. Wochenschr. 1922, S. 623.
Beck: Arch. f. klin. Chirurgie 133, 1924, S. 191.
Beck: Dtsch. Zeitschr. f. Chirurgie 186, S. 255.
Beller: Strahlentherapie 60, H. 2, S. 210.
Beretvas: Zbl. f. Haut- u. Geschlechtskrankh. 28, S. 436, 1928.
Birnbaum: Zbl. f. Haut- u. Geschlechtskrankh. 44, S. 139.
Böhmer: Arch. f. Derm. u. Syph. 164, S. 106, 1931.
Brandes: Strahlentherapie 23, S. 715, 1926.
Brandt: Zbl. f. Chirurgie 25, 1924.
Brandt: Dtsch. Zeitschr. f. Chirurgie Bd. 180, H. 4—6 S. 405—409, 1923.
Camplani: Zbl. Hautkrankheiten Bd. 26, S. 486, 1928.
Chaoul u. A. Adam: Strahlentherapie 48, 1933.
Denks: Arch. f. klin. Chirurgie 168, S. 215, 1932.
Diss u. Lévy: Derm. Wochenschr. 80, S. 28, 1925.
Dörffel: Zbl. f. Haut- u. Geschlechtskrankh. 30, 294.
Dufke: Zbl. f. Haut- u. Geschlechtskrankh. 26, S. 28.
Dumbovich: Zbl. f. Haut- u. Geschlechtskrankh. 55, S. 612, 1937.
Eichholz: Zbl. f. Haut- u. Geschlechtskrankh. 43, S. 734.
Epstein: Derm. Zeitschr. 73, S. 66.
Fabry: Med. Klinik 35, S. 883, 1919.
Farber: Zbl. f. Haut- u. Geschlechtskrankh. 22, S. 625.
Fischer: Derm. Zeitschr. 22, S. 185.
Fischer-Wasels: Klin. Wochenschr. S. 1937, 1932.
Fleischer: Arch. f. Derm. u. Syph. 161, S. 149, 1930.
Fönss, L. Aage: Derm. Zeitschr. 31—32, S. 250.
Frül wald: Zbl. f. Haut- u. Geschlechtskrankh. 51, S. 252.
Frühwald: Zbl. f. Haut- u. Geschlechtskrankh. 50, S. 98.
Fuhs: Zbl. f. Haut- u. Geschlechtskrankh. 11, S. 291.
Fuhs: Zbl. f. Haut- u. Geschlechtskrankh. 41, S. 548.
Fuhs: Derm. Wochenschr. 74, S. 307.
Gaál: Zbl. Hautkrankh. 50, S. 229.
Ganz: Histologie der Hautkrankheiten.
Gauvain: Zbl. f. Haut- u. Geschlechtskrankh. 33, S. 180.
Geist: Dissertation, München 1926.
Gerstein-Willen: Zbl. f. Haut- u. Geschlechtskrankh. 44, 498.
Goodmann: Zbl. f. Haut- u. Geschlechtskrankh. 53, S. 197.
Hamann: Dtsch. Med. Wochenschr. 44, S. 1701, 1934.
Hammer: Strahlentherapie 46, S. 545.
Hellmann: Derm. Wochenschr. 74, S. 62.
Hesse: Derm. Zeitschr. 65, S. 104.
Hoede: Strahlentherapie 48, S. 680.
Hoffmann: Arch. f. Derm. 156, S. 483, 1928.
Holthusen u. Englmann: Strahlentherapie 42, S. 514.
Jadassohn: Berl Klin. Wochenschr. 6, S. 140, 1919.
Jaffé: Derm. Wochenschr. 69, 744.
Jordan: Zbl. f. Haut- u. Geschlechtskrankh. 34, S. 808.
Jordan: Derm. Zeitschr. 58, S. 136.
Klare: Zbl. f. Haut- u. Geschlechtskrankh. 13, S. 33.

Knijjer, J. H.: Zbl. f. Haut- u. Geschlechtskrankh. 3, 167.
König: Zbl. f. Haut- u. Geschlechtskrankh. 47, S. 334.
Korolkow: Derm. Zeitschr. 65, S. 165.
Kummer: Zbl. f. Haut- u. Geschlechtskrankh. 22, S. 317.
Lédermann: Derm. Wochenschr. 64, S. 423.
Lipp: Zbl. f. Haut- u. Geschlechtskrankh. 52, S. 409.
Loewenstein: Zbl. f. Haut- u. Geschlechtskrankh. 34, 532.
Löhe: Zbl. f. Haut- u. Geschlechtskrankh. 42, S. 563.
Mallinchrodt-Haupt: Derm. Zeitschr. 60, S. 138.
Marsch: Zbl. f. Chirurgie 29, S. 1057, 1922.
Matras: Zbl. f. Haut- u. Geschlechtskrankh. 52.
Mayer, J.: Strahlentherapie 61, 3.
Mayer u. Sand: Münch. Med. Wochenschr. 1, S. 98, 1913.
Minz: Zbl. f. Haut- u. Geschlechtskrankh. 46, S. 595.
Morschewsky: Diss., Göttingen 1934.
Miyahara: Arch. f. Derm. u. Syph. 115, S. 96, 1913.
Nebenführer: Zbl. f. Haut- u. Geschlechtskrankh. 40, S. 460.
Nowack: Zbl. f. Haut- u. Geschlechtskrankh. 22, S. 845.
O' Douvoan u. Gordon: Derm. Zeitschr. 65, S. 140.
Oberreit: Zbl. f. Haut- u. Geschlechtskrankh. 50, S. 15.
Oberreit: Zbl. f. Haut- u. Geschlechtskrankh. 52, S. 411.
Osgyáni: Zbl. f. Haut- u. Geschlechtskrankh. 49, S. 578.
Ostrowski: Zbl. f. Haut- u. Geschlechtskrankh. 34, S. 139.
Oszast: Derm. Wochenschr. 21, 1937.
Pernyés-Pietsch: Zbl. f. Haut- u. Geschlechtskrankh. 50, S. 555.
Perthes: Arch. f. klin. Chirurgie 74, S. 400, 1904.
Pförringer: Strahlentherapie 26, S. 610.
Pilau: Zbl. f. Haut- u. Geschlechtskrankh. 51, S. 385.
Placzek: Diss. Breslau 1937.
Pohorny: Zbl. f. Haut- u. Geschlechtskrankh. 25, S. 166.
Prodanoff: Zbl. f. Haut- u. Geschlechtskrankh. 40, S. 503.
Proppe: Zbl. f. Haut- u. Geschlechtskrankh. 45, S. 550.
Racinowski: Zbl. f. Haut- u. Geschlechtskrankh. 36, S. 51, 1931.
Reisner: Zbl. f. Haut- u. Geschlechtskrankh. 30, S. 762.
Ribbert: Geschwulstlehre.
Riecke: Dtsch. Med. Wochenschr. 33, S. 926, 1919.
Riecke: Lehrbuch der Haut- u. Geschlechtskrankheiten.
Riehl: Ref. Fortschr. a. d. Geb. d. Röntg. Bd. 10, 4.
Riehl: Zbl. f. Haut- u. Geschlechtskrankh. 30, S. 308.
Riehl: Zbl. f. Haut- u. Geschlechtskrankh. 37, S. 427.
Rosenbach: Arch. f. klin. Chirurgie 92, 1910.
Rubin: Derm. Wochenschr. 72, S. 612.
Rusch: Zbl. f. Haut- u. Geschlechtskrankh. 7, S. 452.
Saad: Derm. Zeitschr. 65, S. 165.
Sauerbruch: Fortschr. a. d. Geb. d. Röntg. 31, S. 317.
Savartard: Arch. f. Derm. u. Syph. 115, S. 296, 1913.
v. Senger: Berl. Klin. Wochenschr. 15, S. 662, 1911.
Schmidt, G.: Derm. Wochenschr. 104, Nr. 26, 1937.
Schmidt, P. W.: Med. Klinik 1932, I, S. 978.
Schoch: Derm. Wochenschr. 85, Nr. 51, S. 1736, 1927.
Schoenhof: Zbl. f. Haut- u. Geschlechtskrankh. 11, S. 12.
Scholtz: Fortschr. a. d. Geb. d. Röntg., Bd. 8, S. 91, 1904.
Schümann: Arch. f. klin. Chirurgie 84, S. 855, 1907.
Schulte: Strahlentherapie 48, S. 690, 1933.
Schwarzwald: Zbl. Hautkrankh., Bd. 50, S. 229.
Silberstein: Arch. f. Derm. u. Syph. 121, S. 653.
Spiethoff: Derm. Wochenschr. 99, Nr. 27.
Spiethoff: Strahlentherapie 48, S. 685.
Stühmer: Strahlentherapie 61, 3.
Székely, Gynla: Zbl. f. Haut- u. Geschlechtskrankh. 11, S. 134.
Tauffer: Virchow Arch. 151, S. 272, Suppl.

Thieme: Arch. f. Derm. u. Syph. 145, S. 297.
Überschaer: Zbl. f. Haut- u. Geschlechtskrankh. 12, S. 125.
Unna: Fortschr. a. d. Geb. d. Röntg. Bd. 8, S. 67, 1904.
Volk: Derm. Wochenschr. 75, S. 1117.
Volk: Zbl. f. Haut- u. Geschlechtskrankh. 6, S. 328.
Walker: Münch. Med. Wochenschr. 37, S. 1981, 1911.
Wichmann: Arch. f. Derm. u. Syph. 132, S. 474.
Wichmann: Zbl. f. Haut- u. Geschlechtskrankh. 2, S. 185.
Wile, Udo, J.: Zbl. f. Haut- u. Geschlechtskrankh. 39, S. 647.
Wintz: Münch. Med. Wochenschr. 15, 1933.
Wolfram: Zbl. f. Haut- u. Geschlechtskrankh. 53, S. 158, 1936.
Ziegler: Münch. Med. Wochenschr. 26, 1933.
Zieler: Strahlentherapie 61, 3.
Zinsser: Zbl. f. Haut- u. Geschlechtskrankh. 11, S. 394.
Zweig: Arch. f. Derm. u. Syph. 102, S. 83.
Zwerg: Strahlentherapie 47, S. 485.

LEBENSLAUF.

Am 10. Dezember wurde ich in Halle an der Saale geboren. Ich besuchte in Halle das Reformrealgymnasium, auf dem ich Ostern 1933 das Zeugnis der Reife erhielt. Im Sommersemester 1933 begann ich an der Martin Luther-Universität Halle-Wittenberg Zahnheilkunde zu studieren. Im Juli 1935 bestand ich an hiesiger Universität das zahnmedizinische Physikum und im Juni 1937 das Staatsexamen. Seitdem bin ich als Assistent an der Universitäts-Zahn- und Kieferklinik in Halle (S.) tätig.

Eduard Klinz Buchdruck-Werkstätte Halle (Saale), Dölauer Straße 14
Spezialdruckerei für wissenschaftliche Werke und Dissertationen